193
Lane Medical Library

Beitrag zur Kenntnis des Haemangioms der Orbita

Dissertation

zur Erlangung der Doktorwürde
der medizinischen Fakultät
der Hessischen Ludwigs-Universität zu Gießen

vorgelegt von

Erich Götting

approb. Arzt

aus Rennerod (Westerwald)

Gießen 1932

Beitrag zur Kenntnis des Haemangioms der Orbita

Dissertation

zur Erlangung der Doktorwürde
der medizinischen Fakultät
der Hessischen Ludwigs-Universität zu Gießen

vorgelegt von

Erich Götting
approb. Arzt
aus Rennerod (Westerwald)

Gießen 1932

Gedruckt mit Genehmigung der medizinischen Fakultät zu Gießen.

Referent: Prof. Dr. Jeß, Direktor der Univ.-Augenklinik zu Gießen.

Die ersten sicheren Kenntnisse vom Haemangiom verdanken wir den umfassenden Arbeiten Rudolf von Virchows. Vor ihm war man sich sowohl über das Wesen, als auch die Einteilung und die Bezeichnung der Gefäßgeschwülste noch sehr im unklaren. Noch Hooper bezeichnete 1828 die Gefäßgeschwulst als „Haematom". Tatsächlich hielten einzelne Autoren um 1860 das, was wir heute als Gefäßgeschwülste ansprechen, für Apoplexien. Man wußte auch nicht zu unterscheiden, ob es sich um eine Ecchymose, einen Naevus, ein Aneurysma oder eine Varice handelte (nach v. Virchow).

Rudolf von Virchow war es, der in seinen Vorlesungen seinen Schülern neben so vielem, was wir ihm in der Pathologie verdanken, einen klaren Begriff vom Wesen der Gefäßgeschwülste gab. Nach ihm haben wir unter den Angiomen solche Tumoren zu verstehen, die „aus neugebildeten Gefäßen oder aus Gefäßen mit neugebildeten Elementen in der Wand" bestehen. In gewissem Sinn gehören also auch Angiektasien zu dem Begriff Angiom, jedenfalls, sofern es sich um kleine Gefäße handelt. Denn die kavernösen Formen bilden sich ja aus „einer Veränderung der Kapillarausbreitung" (von Virchow) derart, daß wir an Stelle von Kapillaren eine Entwicklung blutenthaltender Räume finden.

Diesem Kavernom in der Gruppe der Angiome stellt v. Virchow die Telangiektasie oder das „einfache Angiom" gegenüber, eine Form der Gefäßgeschwulst, wo Kapillaren noch vorhanden sind, wenn auch sehr erweitert und mit Wandveränderungen.

Wichtig zur Unterscheidung von anderen Tumoren, bei denen ja auch eine gewisse Gefäßneubildung auftreten kann, ist die Definition von Virchows, daß die Angiome „ganz oder wesentlich aus einer Umbildung von Gefäßen oder Gefäßelementen" bestehen.

Rudolf von Virchow unterscheidet das kavernöse Angiom von dem einfachen und trennt beide scharf von den telangiektatischen Geschwulstformen, bei denen also neben ihrem eigenen Charakter auch Gefäßerweiterung vorkommen mag und dem Varix und Aneurysma racemosum. Unter ‚Angiom' schlechtweg versteht er ein Haemangiom, also eine Blutgefäßgeschwulst, im Gegensatz zum Lymphangiom.

Die am häufigsten vorkommende Form ist das kavernöse Haemangiom. Die erste Angabe in der Literatur über diese Geschwulst ist 1776 von dem Wiener Hautarzt Jos. Jak. Plenck gemacht, der vermutlich diese Geschwulstart mit der Bezeichnung „Naevus cavernosus" meinte. Auch die Namen „Aneurysma per

anastomosin" (John Bell) und „Fungus haematodes" (Maunoier) sowie „Fungus vascularis" (Schuh) wollen dasselbe besagen: eine Bezeichnung für die Blutgefäßgeschwulst, die ihren „Schöpfern" freilich lange noch nicht restlos bekannt war. Von Virchow gibt eine klare pathologisch-anatomische Beschreibung des Haemangioms und seiner Differenzierung.

Die Tumoren der Orbita sind relativ selten, nicht nur innerhalb des Rahmens der Augenkrankheiten überhaupt, sondern auch im Vergleich zu den übrigen Erkrankungen der Orbita. Berlin berechnet nach einem Material von 65 Jahren die Orbitalerkrankungen auf 0,2 % der Augenkrankheiten. Anderseits nehmen innerhalb der Erkrankungen der Augenhöhle die Tumoren die erste Stelle ein.

Unter den echten mesenchymalen Neoplasmen ist das Haemangiom nach Shoda und Kuboki an erster Stelle zu nennen.

Unsere Kenntnisse über die Orbitalangiome, vor allem in statistischer Hinsicht, verdanken wir in erster Linie Birch-Hirschfeld, der 132 Fälle veröffentlichte. In der Wertung der Diagnose „Haemangiom" fußt Birch-Hirschfeld auf den umfassenden Arbeiten von Virchows. Bei der Besprechung der echten Blutgefäßgeschwülste lehnt auch er sowohl die Zugehörigkeit der Varicocele und damit des intermittierenden Exophtalmus, als auch des pulsierenden Exophtalmus ab, die Lagrange hinzurechnete.

Ohne schon hier auf pathologisch-anatomische Differenzierungen eingehen zu wollen, glaube ich doch — um das Fundament zu vollenden — die Einteilung von Virchows den weiteren Ausführungen zugrunde legen zu müssen. Nach ihm unterscheiden wir

1. das kavernöse Haemangiom und
2. das einfache Haemangiom, das identisch mit der Telangiektasie ist.

Von Virchow beschreibt das kavernöse Haemangiom als einen Tumor, bestehend aus einzelnen, verschieden großen Räumen, die mit Endothel ausgekleidet sind und Blut enthalten. Getrennt werden diese Lakunen durch Bindegewebsbalken. Eine bindegewebige Kapsel grenzt den Tumor ab und steht mit den Bindegewebssepten in Verbindung.

Das Angioma simplex s. Telangiectasis hat keine Kapsel und besteht aus erweiterten Kapillaren, die sich flächenartig ausbreiten.

Was das Häufigkeitsverhältnis der beiden Arten angeht, so berechne ich nach den Arbeiten von Birch-Hirschfeld und Shoda: 89 % der in der Orbita vorkommenden Haemangiome waren Kavernome, und nur 11 % sind als Angioma simplex anzusprechen.

Nicht nur in statistischer Hinsicht ist das Lebensalter der Patienten wichtig. Rund 20 % der Fälle — berechnet nach Birch-

Hirschfeld — kamen im Säuglingsalter, 20 % im ersten Jahrzehnt, 20 % im jugendlichen Alter von 10—20 Jahren zur Beobachtung; dann sinkt die Kurve in den einzelnen Lebensjahrzehnten über 14 %, 11 % allmählich auf 3 %. Die kleineren Statistiken von Shoda und Kuboki decken sich etwa mit der größeren von Birch-Hirschfeld. Ich selbst kann vorausnehmen, daß die drei Fälle der Gießener Universitäts-Augenklinik sämtlich junge Patienten betreffen, im Alter von 3, 12 und 16 Jahren. Für eine Bevorzugung des männlichen oder weiblichen Geschlechtes kann kein Anhalt gefunden werden.

Die ausgesprochene Häufigkeit im Auftreten des Haemangioms im jugendlichen Alter läßt sofort an die Möglichkeit kongenitaler Entstehung denken. In der Tat ist auch diese Anschauung heute kaum mehr umstritten. Wenn immerhin einige Fälle erst in den mittleren Lebensjahren oder sogar im Greisenalter den Ophtalmologen zu Gesicht kamen, braucht dies an der Tatsache kongenitaler Entstehung nichts zu ändern. Bei der Indolenz so mancher Menschen und auf Grund der immer wieder beobachteten Tatsache, daß man, solange es irgend geht, ohne den Augenarzt auskommen zu müssen glaubt, werden oft längst empfundene subjektive Symptome nicht durch objektive ophtalmologische ergänzt, und damit wird das Krankheitsbild nicht bekannt und die Krankheit nicht behandelt.

Tatsächlich ist nun das Haemangiom ein gutartiger Tumor, der außerordentlich langsam wächst, dessen subjektive Symptome infolgedessen auch nicht sehr sinnfällig sind. Zudem ist die frühzeitige Erfassung der Fälle deshalb erschwert, weil es sich meist um Kinder handelt, die selbst ihre Beschwerden nicht angeben oder angeben können und deren Eltern oft erst nach Jahren das langsame Hervortreten des Augapfels als etwas Pathologisches ansprechen. In den drei Fällen der Gießener Augenklinik vergingen vom Erkennen der ersten objektiven Symptome (Exophthalmus, Geschwulst) durch die Eltern bis zur ärztlichen Untersuchung 2½, 12 und 16 Jahre.

Sehr oft wird von den Patienten eine Verletzung des Auges — meist Kontusion — als vermeintlicher Grund ihrer Erkrankung angegeben. Patienten von Dolgenkow, Camusset, Baulai und Shoda gaben Stahlsplitterverletzungen, Einwirkungen stumpfer Gewalt und überstandene Hautkrankheiten als Ursachen an. In der Mehrzahl der Fälle wird jedoch keine solche Verletzung angegeben. Ein Patient von Bruner-Cleveland, der vor 27 Jahren eine Splitterverletzung des Auges erlitt, hatte selbst den Eindruck, daß diese keine dauernden Beschwerden hinterließ. Sicherlich ist ein Trauma schuldlos an dem Entstehen des Haemangioms. Einmal ist in den genannten Fällen allein die lange zurückliegende Zeit des Traumas schon ausschlaggebend, und zum andern kommen

Augenverletzungen überhaupt relativ häufig vor, ohne daß ein Haemangiom entsteht.

Die Beschleunigung des Tumorwachstums durch ein Trauma wäre schon eher in den Bereich der Möglichkeit zu ziehen. Sicheres ist jedoch darüber nicht bekannt geworden.

Mit von Virchow, Birch-Hirschfeld, Chaillous, Fialkowsky, Lagrange u. a. möchte ich mich für die Annahme der kongenitalen Entstehung des Haemangioms entscheiden, wiewohl gerade in neuerer Zeit diese Annahme wieder heftig bestritten wird (D'Andrade). Gleichfalls lehne ich mit bezug auf das Frühergesagte die Anschuldigung eines Traumas als Ursache ab.

Ohne schon jetzt auf die Diagnostik und die Histologie des Haemangioms näher eingehen zu wollen, möchte ich jedoch der Besprechung der Aetiologie die wichtigsten Merkmale dieser Gefäßgeschwulst kurz vorausschicken. Charakteristisch für das Haemangiom sind die folgenden Merkmale:

Das langsame Wachstum, ein Kriterium für die Benignität;
Perioden von Progressivität und Remissionen, wobei eine spontane Rückbildung sehr selten ist und dann wohl als durch fibröse Degeneration bedingt aufzufassen ist;
Exophthalmus und spontanes Auf- und Abschwellen bei venöser Stauung, ein Beweis der Anschaltung an den Blutkreislauf;
sowie Ähnlichkeit des Kavernoms mit Schwellkörpern;
Kompressibilität der Geschwulst und teilweise beobachtete Fluktuation. —

Ein kurzes pathologisch-anatomisches Vorwort, das ich gleichfalls für das Verständnis der Aetiologie der Geschwulst für notwendig erachtete, ging bereits bei der Einteilung der Haemangiome voraus.

Es war wieder von Virchow, der sich in bewußten Gegensatz zu der damals herrschenden und 1846 von Rokitansky proklamierten Ansicht stellte, daß das Haemangiom, speziell das Kavernom, ursprünglich eine vom Gefäßsystem unabhängige Entwicklung darstelle und daß die bluthaltigen Alveolen erst später mit den Gefäßen in Verbindung träten. Rokitansky hielt also die Geschwulst für eine der alveolären Bildungen, wie das Carcinom, das statt der Krebszellen Blutkörperchen enthalten sollte. Mit unserer auf von Virchow gründenden Definition des Haemangioms als echte Gefäßgeschwulst ist freilich schon die Rokitanskysche Theorie widerlegt.

G. Busch erklärte 1856 eine Blutzyste für den Ursprung des Haemangioms. Er glaubte, daß in einer Haematocyste zuerst eine kavernöse resp. einfache cystische Entwicklung statthätte, die erst später durch Usur der Gefäßwandung Verbindung zu den Gefäßen erhielte und sich dann durch Blutung füllte.

Von Virchow hingegen bewies, daß ein Vorkommen solcher Alveolen ohne Blut in keiner Periode nachweisbar ist. Den Vergleich mit den Corpora cavernosa demonstrierte von Virchow durch arterielle und venöse Injektion und bewies damit klar den Zusammenhang mit dem Gefäßsystem. Von grundlegender Bedeutung ist somit sein Satz geworden: „Arterien führen das Blut zu, bringen es in die Räume des Schwammes hinein, und von da aus geht es in die Venen zurück. Die Arterien mögen nun eng sein und wie bei der Placenta unmittelbar in die großen Sinus einmünden oder sie mögen erweitert sein und sich als gewundene ektatische Gefäße schon außerhalb des Tumors feststellen lassen."

Somit unterscheidet er die einfache Geschwulst von der arteriellen und venösen Form. Rokitansky lehnt arterielle Beteiligung ab. Follin trennt die kapilläre, venöse und arterielle Form, Petit und Boyer betonen die venöse Form. Cruveilhier nennt als erster den Tumor eine Kapillargeschwulst und kommt damit unserer modernen Auffassung am nächsten. Im ganzen kommt aber auch von Virchow zu dieser Anschauung mit seinem Satz: „.... es ist eine Bildung, welche wesentlich an die Stelle des Kapillarapparates tritt ...." Auf Grund der Erkenntnis, daß die Bluträume des Kavernoms nicht „als solche neugebildet werden", sondern aus einer „progressiven Gefäßektasie" hervorgehen, d. h. auf Grund der Erkenntnis, daß die Gefäße, „mögen sie nun alte, normale oder neugebildete pathologische sein", vor der Ektasie anwesend sein müssen, unterscheidet von Virchow aetiologisch zwei Stadien:

1. das Stadium der Gefäßbildung und
2. das Stadium ihrer Ektasie und Entwicklung zu Hohlräumen.

Das Wesentliche dieser Feststellung ist also, daß das Blut schon vor dem Entstehen der Ektasien resp. der späteren Kavernen vorhanden war, und zwar in Gefäßen, die in direkter Verbindung mit dem Zirkulationssystem standen.

Auch legte von Virchow damit klar, daß der Blutdruck durchaus als bildender Faktor für die Ektasierung und Kavernisierung in Berücksichtigung zu ziehen ist.

Wenn John Hunter noch behauptete, Blut und Gefäße würden neu erzeugt, so stellte von Virchow klar, daß lediglich das Gefäß neu entsteht und das Blut nachströmt; denn nirgends vermochte man jugendliche Formen von Blutkörperchen zu entdecken, und wie sollte schließlich auch in das Haemangiom die Fähigkeit der Haematopoese kommen?

Nach von Virchow (Vers. dtsch. Naturf. u. Ärzte in Königsberg, 1860) entstehen die Gefäße in pathologischen Fällen „nicht aus einfachen Zellen, sondern aus Zellenzapfen („Cylindern"), welche aus der Wucherung einzelner Zellen hervorgehen". Eine

Stütze findet diese Annahme durch die Arbeiten von Auerbach und Eberth, die die kleinen Gefäße als „Interzellularröhren" erkannten.

Will man nun der Meinung von C. O. Weber beitreten, der diese Zellen aus der Gefäßwand entstanden denkt oder der von von Virchow, der ihre Entstehung aus dem Nachbargewebe annimmt, sicher ist, daß sie durch Anastomose nebeneinanderliegender Zellen entstehen. Das kavernöse Haemangiom wächst, indem eine fortdauernde Reizung in seinem Umfang statthat, die in dem granulierenden Gewebe neue Gefäße erzeugt.

V. Barletta fand in einem exstirpierten Haemangiom Anhäufungen von jungen mesenchymalen Zellen, die er für Keimzentren hält. Auf Grund der zahlreich gefundenen Plasmazellen denkt er aetiologisch an die Beteiligung des reticuloendothelialen Systems. In den Hohlräumen fand er reichlich Abscheidungsthromben mit Fibrinkörnern. Die Organisation dieser Thromben geht nach ihm von der endothelialen Auskleidung aus mit Kapillarbildung in dem neuen Gewebe. Die Fähigkeit, Kapillaren zu bilden, beschreibt er als Charakteristikum der Zellen des Haemangioms.

Nach von Virchow dringt nun in diese neugebildeten Gefäße das Blut von den alten Gefäßen nach, dehnt sie und verursacht Schlängelungen, die einander allmählich berühren und äußerlich verschmelzen. Endlich können die Zwischenwände durch Usur durchbrochen werden. Somit ist die Angiombildung eine fortschreitende Ektasie, nicht allein rein passiver Art. Dies erhellt dadurch, daß die Gefäßwände nicht verschmälert werden, sondern oft unverhältnismäßig stark sind. Von Virchow stellte diese Hyperplasie mit Ektasie sowohl bei den arteriellen und venösen, wie auch bei den kapillären Elementen fest. Auf Grund dieses aktiven Vorgangs bei der neben der Ektasie einhergehenden Hyperplasie sind wir berechtigt, das Haemangiom als eine „Proliferationsgeschwulst", entstanden durch einen „Irritationszustand", aufzufassen (von Virchow). Die unbestreitbare Tatsache, daß die Wandungen der Gefäße nach Dilatation stärker werden, beweist also den aktiven Charakter der Geschwulst.

Bei den kavernösen Haemangiomen verschwinden nun — wie Bell bewies — die Kapillaren, sodaß der Bluteintritt von den Arterien aus direkt in größere Räume erfolgt. Dieses Verschwinden der Kapillaren ist der Übergang zum Stadium der Kavernisierung.

Das wahre Haemangiom nach der Kavernenbildung beschrieb schon von Virchow in zwei Arten, die wohl nur zeitlich zu differenzieren sind, aber deshalb unterschieden werden müssen, weil nicht alle Formen dieses zweite kavernöse Stadium erreichen:

Wir trennen das abgekapselte Kavernom (von Virchow: „Angioma cavernosum circumscriptum s. incapsulatum") von dem verstrichenen („Angioma diffusum"). Bei dem circumscripten Hae-

mangiom finden wir eine gute Abgrenzung durch eine Kapsel, die aus neugebildeten Bindegewebe besteht, die nach außen mit dem regionären Bindegewebe und nach innen mit den Septen, den Maschen des Schwammes, in Verbindung steht. Je nach dem Alter des Bindegewebes sind darin entweder noch viele Kernzellen von runder, spindel- oder netzförmiger Gestalt oder aber ist schon derbe Zwischensubstanz, von elastischen Elementen durchzogen, zu finden.

Die diffusen Haemangiome haben, wie auch die einfachen telangiektatischen, eine solche Kapsel nicht, bei diesen diffusen Formen greifen die Kavernen ohne scharfe Abgrenzung in das Nachbargewebe über.

Die Kapsel, die wir bei jungen Haemangiomen (Telangiektasien) nicht finden, ist somit sicher eine sekundäre Bildung, die als Irritationsprodukt, d. h. als Ergebnis einer dauernden Reizung des nachbarlichen Gewebes, aufzufassen ist.

Es ist kaum mehr umstritten, daß zumindest die Anlage für das Haemangiom kongenital ist. Wie wir rein kasuistisch sahen, treten die ersten Symptome, wenn sie freilich auch meist nicht pathologisch gewertet werden, durchweg in frühester Jugend auf. An irgendwelchen Körperstellen bestehen oft schon post partem kleinste rote Flecken, Naevi vasculosi s. flammei, die sich oft späterhin vergrößern und von der ursprünglichen Telangiektasie, die sie als Naevi bedeuteten, über die jungen, noch nicht abgekapselten kavernösen Haemangiome zu den circumscripten, eingekapselten, kavernösen Haemangiomen und schließlich auch zu den diffusen, verstrichenen Haemangiomen auswachsen können. Es ist dies aber nicht notwendig, da sie auf jeder Entwicklungsstufe haltzumachen oder aber auch einer Entartung zu unterliegen vermögen. Daraus erhellt, daß in der Literatur nur sehr wenige Fälle eines angeborenen Kavernoms berichtet sind. Allerdings diagnostizierten Bednar, Pohl, Hartmann und Wardrop kavernöse Haemangiome bei Neugeborenen und Frühgeborenen und stellten post operationem die Diagnose pathologisch-anatomisch sicher. Der Entwicklungsgang des Kavernoms geht aber im allgemeinen über das Angioma simplex, die Telangiektasie.

Diese Entwicklung erfolgt in der Regel langsam progressiv. Manchmal jedoch vermag die Entwicklung außerordentlich rasch vor sich zu gehen. Maunoir beschreibt einen Fall, in dem ein 10 Monate altes Kind wegen eines sehr umfangreichen Kavernoms operiert werden mußte, ausgehend von einem kaum linsengroßen Naevus, der schon bei der Geburt entdeckt war. Ähnliche Fälle veröffentlichten Bauchut und Büchner, Fälle, die sowohl die anormal schnelle Entwicklungsmöglichkeit, als auch die kongenitale Anlage des Haemangioms beweisen.

Nach von Virchow und anderen Autoren ist auch die Möglichkeit hereditärer Anlage nicht von der Hand zu weisen. Bauchut berichtet einen Fall, in dem der Vater einen Naevus, das 11 Monate alte Kind bereits ein Kavernom hatte.

Die Regel hingegen ist das langsame Wachstum der kongenitalen Anlage, sei es, daß der Fleck lange stationär bleibt (Bruns: 44 Jahre) oder daß die Umwandlung zwar früh beginnt, sich aber sehr langsam entwickelt.

Schon von Virchow und Follin beobachteten bei Frauen in der Menses und in der Schwangerschaft sowohl „fluxionäre Schwellung", als auch ein momentan einsetzendes schnelleres Wachsen der Geschwulst.

Den Übergang zwischen dem Angioma simplex (Naevus) und dem kavernösen Haemangiom bildet das „Angioma prominens" (von Virchow). Es kommt dadurch zustande, daß der früher flächenförmige Fleck sich langsam erhebt; gleichzeitig wird die Farbe intensiver, und von Virchow erkannte schon mit bloßem Auge in einzelnen Fällen rote Pünktchen, die als blutgefüllte Kavernen anzusprechen sind. Die Oberfläche nimmt nun allmählich ein zerklüftetes, beerenartiges Aussehen an, dadurch, daß sich die Haut „verdünnt" (von Virchow). Die ganze Geschwulst hat nun im allgemeinen eine plattrundliche Beschaffenheit, in seltenen Fällen kann sie aber auch polypös gestielt sein („Angioma polyposum", von Virchow).

Wenn von Bell, Dupuytren und Warren Fälle beschrieben worden sind, in denen Haemangiome ohne congenitale Anlage entstanden sein sollen, so sind diese Tumoren wohl als Aneurysmen, nicht aber als echte Haemangiome anzusprechen.

Nach dem Vorkommen haben wir zu unterscheiden: die peripheren äußeren Haemangiome und die inneren Organhaemangiome. Letztere scheinen als Praedilektionsorte die Leber, die Nieren und die Milz zu haben. Das häufige Vorkommen an verschiedenen Organen, sowie die Erscheinung von inneren und äußeren Haemangiomen gleichzeitig ist nicht zu leugnen.

Die äußeren, peripheren Haemangiome werden nach Wardrop und Maunoier in cutane und subcutane eingeteilt. Von Virchow fügt dieser Unterscheidung in Berichtigung des subcutanen Vorkommens noch die muskulären und glandulären, sowie die ossären hinzu. Diese Differenzierung bezieht sich auf den Ausgangspunkt, nicht auf die ergriffenen Organelemente, da ja das Haemangiom sehr oft von seinem Ursprungssitze auf das Nachbargewebe übergreift, sowohl auf gleichgebaute, als auch oft auf verschiedenartige Körpergewebe. So wird ein cutanes Haemangiom durch Wachstum auch subcutan, oder es können von Anfang an verschiedene Gewebe ergriffen sein, wie z. B. Muskulatur plus Fettgewebe. Da das Tiefenwachstum durch viele Schichten hindurch zu er-

folgen vermag, eine Tatsache, die für die operative Therapie von größter Bedeutung ist, wird man gut tun, die äußeren peripheren Haemangiome mit von Virchow in oberflächliche und tiefe unterzuteilen. Bei den ersteren liegt der Ursprung innerhalb der Haut, bei den letzteren subcutan. Die oberflächlichen cutanen peripheren Haemangiome bevorzugen Kopf und Hals, und es ist das Verdienst von Virchows, klargelegt zu haben, daß die Praedilektionsstellen foetale Spalten sind, also die Gegenden der früheren Kiemenspalten, sowie der Mund-, Nasen- und Tränenspalte, die zur Augenspalte führt. Diese Tatsache ist ein wichtiges Beweismittel für die Annahme kongenitaler Entstehung. Dieser Praedilektionssitz ist wohl mit Ammon durch die starke Vascularisation dieser Spalten und mit von Virchow durch Mißbildungen, also durch Schaffung von Praedisposition zu erklären. Von diesen fissuralen, zur Gruppe der peripheren cutanen Haemangiome gehörigen Gefäßgeschwülsten haben im Rahmen dieser Arbeit höchstens die palpebralen Haemangiome Interesse.

Diese verhältnismäßig häufigen Geschwülste finden sich meist am Oberlide. Auch von den Augenwinkeln vermag dieses Haemangiom öfters auszugehen. Sofern diese Palpebralangiome nach außen wachsen, bilden sie zerklüftete Geschwülste, deren Schwellbarkeit sehr stark auffällt. Sofern sie nach innen wachsen, schieben sie die Schleimhaut vor und entfernen das Lid vom Augapfel. Wie groß die Ausdehnungsmöglichkeit dieser Geschwulst und wie beträchtlich ihr Wachstum zu werden vermag, beschreibt Pauli in einem Fall, in dem sich aus einer Telangiektasie des Oberlides ein faustgroßes Haemangioma cavernosum entwickelte, das der Patient in einem Sack trug.

Die peripheren subcutanen Haemangiome haben, sofern sie am Kopf vorkommen, als Praedilektionssitz die Wange und ganz besonders die Augenhöhle.

Das erste Orbitalhaemangiom ist 1813 von Travers, das zweite 1815 von Dalrymple beschrieben worden. Seit diesen Erstveröffentlichungen hat sich die Augenheilkunde sowie die Gesamtchirurgie mehr und mehr mit ihm befaßt.

Wie bereits bei der Abhandlung des Haemangioms im allgemeinen betont, haben sich speziell bei der Diagnostik des subcutanen Orbitalhaemangioms viele Irrtümer eingeschlichen. Ein gut Teil der als Gefäßgeschwülste beschriebenen Fälle sind sicherlich keine echten Haemangiome, sondern entweder Aneurysmen, Varicen oder Haematome. Offenbar ist der von Lebert 1848 beschriebene und von Diefenbach operierte Fall als echtes Haemangiom anzusprechen. Es handelt sich dabei um eine kongenitale Geschwulst von spongiösem Gewebe mit einem Balkengerüst. Einen sicheren Fall von Haemangiom der Orbita hat von Graefe 1860 beschrieben, den von Virchow pathologisch-

histologisch nachuntersuchte. Dieser Tumor war stark verkapselt, lag locker im Orbitalfett und konnte fast unblutig exstirpiert werden. Er bestand aus feinschwammigem Gewebe mit Septenmaschenwerk, war also zweifelsohne ein kavernöses Haemangiom.

Unter den von Birch-Hirschfeld 1907 veröffentlichten 114 sicheren Fällen von Haemangiom der Orbita waren 98 Kavernome, 13 einfache Angiome (Telangiektasien) und 3 diffuse Haemangiome. Prozentual steht das kavernöse Haemangiom also mit 86,5 % weitaus führend an der Spitze, ihm folgt das einfache mit 11 % und das diffuse mit nur 2,5 %.

Nach Berlin wird das einfache Haemangiom oft nicht allein auf die Orbita beschränkt vorgefunden, manchmal geht es von einem Palpebralhaemangiom, wie auch die Fälle von Schmidt, Küchler und Knapp zeigen, oder von der benachbarten Gesichtshaut (Fall von Martin) aus.

Bei den häufig in der Literatur fehlenden pathologisch-anatomischen Untersuchungsergebnissen ist die Differenzierung der beschriebenen Fälle oft unmöglich.

Die Größe des Haemangioms ist sehr oft nicht genau anzugeben, da bei der Operation der Tumor durch Blutverlust zusammenschrumpfen kann, anderseits nachströmendes Blut die Ausdehnung überschätzen lassen mag. Im allgemeinen wird die Größe der Geschwulst vom Vergleich mit einer Haselnuß bis Hühnereigröße oder in seltenen Fällen bis zum Umfang einer Faust angegeben.

Von der Größe, sowie vom Sitz des Tumors ist selbstverständlich die Verdrängung des Bulbus abhängig. Nach Berlin ist es eine Ausnahme, wenn das Haemangiom der Orbita seinen Sitz außerhalb des Muskeltrichters hat. Nach den Veröffentlichungen Birch-Hirschfelds berechne ich: in mehr als 37 % der Fälle saß die Geschwulst innerhalb des Muskeltrichters, in 18 % innen, in 11 % oben innen, oberhalb des Bulbus in 15 %, oben außen, in der Gegend der Tränendrüse, in 10 %, unterhalb des Bulbus in 6 %, unten innen in 2,5 %, unten außen in 5 % der Fälle. Es besteht sicherlich eine Praedilektion für den Muskeltrichter und auch für den medialen Orbitalteil. In dem instruktiven Falle Barlettas saß der Tumor bei einer 51 jährigen Patientin in der Gegend des unteren Sulcus orbito-palpebralis in Nähe des Tränensackes. In einem Fall von Luppino saß er bei einem jungen Mann außen oben, direkt an der Tränendrüse, die teilweise mitexstirpiert wurde.

Die Stärke des Exophthalmus ist natürlich auch abhängig von diesem Sitz und der Größe der Geschwulst. Die höchsten Angaben über den Exophthalmus sind die von Mauthner mit 24 mm und von Knapp mit 13 mm. In etwa 5 % der Fälle von Birch-Hirschfeld betrug er mehr als 10 mm.

Sofern das kongenital angelegte Haemangiom schon frühzeitig eine beträchtliche Wachstumstätigkeit entfaltet, vermag eine nicht unbedeutende Ausdehnung der noch nicht verknöcherten Orbita einzutreten, wie Birch-Hirschfeld röntgenologisch in einem Fall feststellen konnte.

Schaack referiert über eine Veröffentlichung L. Solovjevs (Russ. Arch. f. Opht., 5, 1929), in dem die Schwierigkeit der Diagnose sehr deutlich zum Ausdruck kommt. Im ersten Falle glaubte man nach genauester Untersuchung an Sarkom oder Echinococcus der Orbita. Die Exenteration und nachfolgende Sektion des Tumors ergab: „kavernöses Haemangiom". In einem zweiten Fall lautete die Diagnose: „maligner Tumor der Tränendrüse". Die Operation ergab: Tränendrüse und Augapfel vollkommen gesund; „Orbitalhaemangiom". Auch in diesem Falle fehlten die „typischsten Symptome: Anschwellen bei Beugung des Kopfes und Erektilität" (nach Solovjev).

Recht typisch ist tatsächlich — wie schon von Graefe betonte — das spontane An- und Abschwellen bei venöser Stauung. Lange anhaltendes Beugen des Kopfes, Druck auf die Halsvenen, Anstrengungen bei der Defäkation, auch starkes Husten und Schreien veranlassen bei bestehendem Haemangiom der Orbita oft eine stärkere Protrusio bulbi. Angehörige von Patienten berichten oft auch, daß ohne solche Stauungsvorgänge im venösen Kreislauf, also ohne einsehbaren Anlaß, zeitweise ein stärkeres Hervortreten des kranken Auges auftrat. Birch-Hirschfeld spricht auch von vasomotorischer Beeinflussung der Protrusio. Mit der Veränderung des Gesichtsausdruckes gingen zu diesen Zeiten Appetitlosigkeit, Schwäche und Kopfschmerzen einher. Derselbe und Rosmini berichten fernerhin von Beeinflussung der Protrusio einzelner Patientinnen durch die Menses. Nach Spicer-Holmes ist das gleiche Phänomen auch bei der Gravidität mitunter zu finden. Bei Säuglingen machen wir die Beobachtung der Beeinflussung des Tumorvolumens durch venöse Stauung relativ häufig infolge des Schreiens. Diese Beeinflussung des Tumors in seiner Größe durch venöse Stauung beweist mit Sicherheit den Zusammenhang zwischen dem Venensystem der Orbita und dem Tumor, sowie eine Erschwerung des Blutaustausches, wodurch die Stauung eintritt. Wir finden also beim Haemangiom eine ähnliche, aber nicht identische Erscheinung, wie den intermittierenden Exophthalmus bei variköser Venenerweiterung, bedingt durch Stauung. Das Haemangiom ist gleichsam ein dem Hauptstrom angeschaltetes Nebensystem mit einem Gewirr von Röhren, dessen Widerstand durch die Menge der Rohrwindungen derart erhöht ist, daß der Abfluß durch die raumbeschränkende Größe der Anlage gestört wird, und damit tritt Stauung auf. Ob nun das Haemangioma simplex oder das Haemangioma kavernosum vornehmlich diese Stauungs-

erscheinungen bietet, ist in der Literatur nicht genügend berücksichtigt. Birch-Hischfeld glaubt, daß das einfache Haemangiom sie vielleicht häufiger und stärker zeige. Für den Charakter der Blutgefäßgeschwulst bedeuten wohl diese intermittierenden Schwankungserscheinungen keinen Anhaltspunkt, wiewohl sie differentialdiagnostisch anderen Tumoren gegenüber sicherlich sehr wertvoll sind.

Berechnet nach den Veröffentlichungen von Birch-Hirschfeld betrug der Exophthalmus 8,7 mm im Mittel, einen Wert, den ich annähernd auch in den bearbeiteten Fällen der amerikanischen Literatur fand (8,5 mm im Mittel). In den 3 Fällen der Gießener Universitäts-Augenklinik betrug er 7,4 und 2 mm. D. Shapiro beschreibt einen Fall, in dem die Protrusio des betreffenden Auges so stark war, daß es nur mit außerordentlicher Anstrengung und manueller Hilfe durch die Lider bedeckt werden konnte. Je nach Sitz und Größe des Tumors finden wir natürlich auch eine Verdrängung des Bulbus nach oben, unten, medial und lateral. Diese Verdrängungen sind aber im Mittel bedeutend geringer als die Protrusio, doch beschreibt Birch-Hirschfeld einen Fall, bei dem die Verdrängung des Bulbus nach oben 10 mm betrug, allerdings bei einer Protrusio von 15 mm. Daß bei solcher Raumbeengung durch den beträchtlichen Tumor dem Auge große Gefahren drohen, wie z. B. die eines Ulcus corneae infolge des fehlenden Lidschutzes, sowie die einer Sehnervenschädigung ist natürlich. Auch eine Erweiterung der Orbitalwand ist manchmal röntgenologisch feststellbar, wenn der im allgemeinen zwar langsam, aber stetig wachsende Tumor im ersten Jahrzehnt des jugendlichen Patienten eine noch nicht verknöcherte, nachgiebige Orbitalwand vorfindet und er zu dieser Zeit schon eine beträchtliche Größe aufweist.

Mitunter scheint die Geschwulst durch die Lidhaut oder Bindehaut bläulich durch und erleichtert dadurch die Diagnose. Freilich ist dies relativ seltene Symptom auch wieder abhängig von der Größe und dem Sitz des Tumors, kann aber, wenn es besteht, auch das differentialdiagnostisch wichtige Symptom der Schwellbarkeit im Gefolge haben.

Die Konsistenz des Tumors ist abhängig von seinem Blutgehalt und dem Vorhandensein, sowie der Dicke einer Kapsel. In den meisten in der Literatur beschriebenen Fällen finde ich die Konsistenz als weich oder prallelastisch angegeben.

Die Kompressibilität ist zwar kein Spezialsymptom des Haemangioms, wie denn auch z. B. Haematome und Encephalocelen sie aufweisen können, bedeutet aber ein wichtiges Merkmal in differentialdiagnostischer Hinsicht anderen Orbitaltumoren soliden Charakters gegenüber.

Das Eventualsymptom der Fluktuation, das von Lagrange recht hoch bewertet wird und nach ihm in ca. 30 % aller Fälle vorhanden sein soll, wird von Berlin als große Seltenheit und als unbedeutend bezeichnet. Sicherlich ist es auch nicht allzuhoch zu veranschlagen, da es nur bei Tumoren nachweisbar sein kann, die weit nach vorn ihren Sitz haben, und daher mag in solchen Fällen die Verschieblichkeit des Nachbargewebes eine Fluktuation vorzutäuschen.

Zuerst von Graefe, später Lagrange und Birch-Hirschfeld betonten die relativ lange Erhaltung einer guten Beweglichkeit des Bulbus als ein Charakteristikum der Geschwulst gegenüber bösartigen Tumoren mit infiltrativer Wachstumstendenz. Nach den 114 Fällen von Birch-Hirschfeld berechnet sich das Intaktsein des Muskelspiels auf 79 % der Fälle; nach Lagrange finden wir es in 70 % der Fälle. Anderseits sind in den Veröffentlichungen Birch-Hirschfelds 3 Fälle beschrieben, bei denen die Beweglichkeit nach allen Richtungen, und zwar recht erheblich, beschränkt war, und ebenfalls 3 Fälle, bei denen sie nur nach einer Richtung hin, und zwar geringfügig, herabgesetzt war. Die Herabsetzung der Beweglichkeit kann durch die Tumorgröße, sowie durch Verwachsungen mit dem Bulbus oder der Muskulatur bedingt sein.

Doppelbilder werden selten beschrieben (Weiß, Roche, Camuset). In seiner reichhaltigen Aufzeichnung vermag Birch-Hirschfeld nur einen Fall von Doppeltsehen anzuführen.

Fälle mit bestehender Ptosis sind von Masiennikow, Bull und Rollet beschrieben, jedoch ist dieses Symptom offenbar nicht charakteristisch für das Haemangiom.

Schon von Graefe zählte das Symptom der Schmerzlosigkeit zu den typischen Erscheinungen bei dem Haemangiom der Orbita. Glöckner, Horner und Lawson sowie Panas haben allerdings Fälle veröffentlicht, in denen Schmerzhaftigkeit, sowohl auf Druck als auch spontaner Art bestand, doch in der Mehrzahl der Fälle ist von Schmerzhaftigkeit nichts angegeben. In eindringlicher Weise berichtet allerdings in neuerer Zeit Bruner-Cleveland von einem Fall, bei dem halbseitige spontane Kopfschmerzen angegeben wurden.

Wie bereits an früherer Stelle betont, ist mit von Virchow die Möglichkeit eines pulsierenden Exophthalmus unbedingt für das Haemangiom abzulehnen. Birch-Hirschfeld und Berlin haben die Feststellung von Virchows bewiesen, indem sie alle angeblichen Fälle von Orbitalhaemangiom mit pulsierendem Exophthalmus, wie sie Lagrange, Walton, Morton, Oettingen, Sattler, Friedenwald, Lauber, Schüller veröffentlichten, entweder als pulsierenden Exophthalmus bei Aneurysmen oder aber als aneurysmatische Bildung neben einem bestehenden echten, selbst nicht pulsierenden Haemangiom identifizierten. Zur letzteren

Kategorie gehört sicher ein Fall von Forthingham, bei dem die Sektion des Operationsobjektes ein echtes Haemangiom ergab, neben dem rein zufällig und ohne Zusammenhang ein System von erweiterten Gefäßen arteriellen Charakters bestand. Wir sind also berechtigt, den pulsierenden Exophthalmus als Symptom für das Haemangiom abzulehnen, haben vielmehr das Recht, bei allen Fällen, bei denen dieses Symptom besteht, die Diagnose „Haemangiom" auszuschließen, wenn allerdings auch heute noch manche Autoren auf dem Standpunkt stehen, daß pulsierender Exophthalmus beim Haemangiom vorkommen könnte (Pagenstecher, Morestin).

Die Differentialdiagnose wird durch all diese Symptome, besonders durch die Fehlsymptome, sowie durch die früher gegebene Definition der Geschwulst in genetischer, morphologischer und pathologisch-anatomischer Hinsicht gesichert.

Wenn zwar heute die operative Behandlung des Orbitalhaemangioms die Hauptrolle spielt, so ist doch zu erwähnen, daß auch auf mancherlei andere Arten versucht wurde, den Tumor therapeutisch zu beeinflussen.

Von Injektionen, die auf örtliche Blutgerinnung hinzielten, sind die mit Ergotin, Tannin, Eisenchloridlösung u. a. zu nennen. Die Wirkung dieser Injektionen ist sehr umstritten; sie gelten heute durchweg als veraltet. Der von Klinedienst durch Alkoholinjektion in einem Falle behauptete Erfolg ist hingegen nicht zu widerlegen, jedoch haben sich ihm fast keine Autoren in dieser Therapie angeschlossen.

Das Verfahren von Morestin, der Haemangiome anderer Körpergegenden durch Gefäßunterbindung und Injektionen einer Formaldehydlösung behandelte, hat seinen Einzug in die Augenheilkunde nicht zu halten vermocht, wohl infolge der möglichen Insulte, die es durch Schmerzen und Ödeme bei den Orbitalhaemangiomen setzen kann.

Auch die elektrolytische Therapie, die von Menacho, v. Moll, Cirera u. a. günstig bewertet wurde, ist sehr umstritten. Panas, Baulai, Denig u. v. a. lehnen sie zur Behandlung der Orbitalhaemangiome ab, während ihr Erfolg in der Behandlung der Lidhaemangiome nicht zu bestreiten ist (Birch-Hirschfeld, Massey). Unter den Autoren der neueren Zeit hält Ring große Stücke auf die Elektrocoagulation.

Die Payrsche Methode mit Magnesiumstiftbehandlung ist auch nur für sehr oberflächliche Haemangiome geeignet. Bei tieferliegenden Tumoren versagt sie entweder oder bereitet unerträgliche Schmerzen und kann sogar, wie ein Fall von Birch-Hirschfeld beweist, zur Erblindung führen.

Birch-Hirschfeld lehnt die Röntgenstrahlentherapie, die Rollet als Erster beim Orbitalhaemangiom einführte, ab, sofern

die Geschwulst nicht ganz oberflächlich liegt. Es wird tatsächlich eine positive Therapie bei tieferliegenden Orbitalhaemangiomen durch Radium- und Röntgenbestrahlung nicht zu erhoffen sein, wiewohl hervorzuheben ist, „daß die Behandlung der Netzhauttumoren mit Röntgenstrahlen oder besser noch mit Radium Erfolge zeitigen kann, zumal die Strahlenwirkung auf Haemangiome anderer Körperteile infolge der erzielten Endothelschädigung oft ganz erstaunlich sein kann" (Jess). Neuerdings setzt sich Parodi für die Röntgentiefenbestrahlung ein.

Betreffs der operativen Behandlung sind die Orbitotomie mit Exstirpation der Geschwulst und die Kroenleinsche Operation zu nennen. Bei kleinen, gutabgegrenzten Haemangiomen kommt wohl die erstere vorzugsweise in Frage. Man geht durch einen seitlichen Einschnitt, sei es, daß eine Inzission der Bindehaut schon genügt oder sonst nach Durchschneidung der Cutis am Rande der Orbita ein, legt den Tumor frei und entfernt ihn. Von Luppino, Di Marzio u. a. wird die Orbitotomie nach Cirincione empfohlen, die unter Schonung des Knochens supraciliar ausgeführt wird.

Die Kroenleinsche Operation empfiehlt sich deshalb, weil man klare Operationsverhältnisse bekommt, Blutungen besser überschauen und stillen kann, weil man überhaupt leichter zu unterbinden vermag und weil unangenehme Kunstfehler, wie Durchschneidung des Nervus opticus, mit viel größerer Sicherheit vermieden werden. In einigen Fällen, in denen man von der Kroenleinschen Operation absehen wollte, übersah man kleine haemangiomatöse Elemente und mußte zwei- oder dreimal die Orbitotomie vornehmen, da der Exophthalmus allmählich immer stärker wurde und ein Rezidiv entstand, was bei der exakten Kroenleinschen Operation, bei der man nach temporaler Resektion der Orbitalwand die Venenstämme freilegt und in Etappen unterbindet und danach die Abtragung vornimmt, fast mit Sicherheit auszuschließen ist. Man mag also sagen: Nur bei kleinen, oberflächlichen, abgekapselten Haemangiomen, bei denen größere Blutungen nicht zu befürchten sind, ist die Orbitotomie, bei allen größeren Tumoren, besonders wenn sie tiefer liegen, ist die Kroenleinsche Operation indiziert. Mit diesem Satz möge auch gesagt sein, daß die operative Behandlung an sich überhaupt den Vorzug verdient. Allerdings sprachen sich auf der 16. Sitzung der opht. Abt. im rhein.-westf. Industriebezirk 1929 Stuelp für die elektrolytische Methode bei Orbitalhaemangiomen und Heßberg ganz allgemein für die operative Behandlung ohne Kroenlein aus. Jedoch glaube ich aus der Literatur entnehmen zu können, daß sich die meisten Autoren der vorhin gegebenen Indikation anschließen, wie Römer, Wiesenthal, Meißner, Paderstein, Hirschberg, Bartels, Wilmsen u. v. a. Auch die drei

Fälle der Gießener Universitäts-Augenklinik wurden operativ behandelt.

Der Operationsverlauf ist von dem Charakter des Haemangioms abhängig. Gut abgekapselte Kavernome können oft fast unblutig ausgeschält werden, während einfache und diffuse Haemangiome sehr oft beträchtliche Blutungen verursachen, die Beendigung der Operation und Tamponade bedingen. Nach der Operation gibt man Druckverband, um Nachblutungen und Haematome nach Möglichkeit zu vermeiden.

Wiewohl das Haemangiom in pathologisch-anatomischer Hinsicht eine benigne Geschwulst ist, vermag es dem Auge organisch und funktionell sehr gefährlich zu werden. Wie wir gesehen haben, bildet der Muskeltrichter eine Praedilektionsstelle für den Sitz des orbitalen Haemangioms. Daraus erhellt ohne weiteres eine große Gefahr für den Sehnerven. Auf Grund der Fälle der Literatur, in denen nähere Angaben des Visus naturalis vorliegen, berechne ich, daß in 23 % der Fälle Amaurose bestand, in 43 % war der Visus geringer als $^5/_{15}$ und nur in 34 % betrug er $^5/_5$. In einem näher beschriebenen Fall Luppinos betrug der Virus $^2/_{10}$. Der dauernd fortschreitende Druck auf den Sehnerven wirkt sich in Hyperaemie und Hyperplasie der Papille aus, wie dies von Weiß, Leber, Zimmermann, Birch-Hirschfeld, Knapp u. a. m. beschrieben wurde und später kann Atrophie folgen (nach v. Graefe, Usher, Tscheniolossow u. a.). Infolge des stärkeren Exophthalmus und des dadurch bedingten Mangels des Lidschutzes können Ulcerationen der Hornhaut entstehen, auch wäre es wohl möglich, daß durch die starke Zerrung zwischen Bulbus und Nervus opticus Netzhautablösungen entständen. Einzelne Fälle sind beschrieben (Panas, Török, Birch-Hirschfeld), in denen das Auge einer Atrophie und Phtisis bulbi zum Opfer fiel. Immerhin besteht auch eine gewisse „Gewöhnung des Nervus opticus an den ungewöhnlichen Druckzustand" der langsam wachsenden Geschwulst (D. Shapiro). Es ergibt sich, daß die an sich benigne Tumorart in der Orbita schwere Gefährdungen hervorzurufen vermag, weshalb dem rechtzeitigen therapeutischen Eingreifen höchste Bedeutung zuzumessen ist.

Quoad vitam ist die Prognose im allgemeinen günstig. In einigen Fällen, in denen die Geschwulst bis in die Schädelhöhle reichte, trat post operationem unter Cerebral- und Meningealsymptomen der Exitus letalis ein (Froge und Baulai). Während Birch-Hirschfeld diese beiden Fälle nicht als Angiome anspricht und überhaupt die Möglichkeit einer Umwandlung der Haemangiome in andere Tumoren resp. von Mischtumoren ablehnt, glaubt z. B. Ernantène allgemein anatomisch an eine Umwandlung des Orbitalhaemangioms in eine andere Tumorart. Badal und Segal haben Fälle beschrieben, bei denen sie fibröse Umwandlung be-

haupten, während Lagrange, Adam und Goldberg eine sarkomatöse Entartung für möglich halten und diese in je einem Fall als vorhanden ansprechen. Jedenfalls ist diese Möglichkeit noch sehr umstritten.

Zu Knochenperforationen und metastatischer Aussaat hat das Haemangiom sicherlich keine Neigung. Allerdings beschreibt D. Shapiro einen Fall, in dem der Tumorrest, der operativ nicht gelöst werden konnte, mit dem Knochen in der Rinne des Foramen opticum unmittelbar verwachsen war. Hingegen sind Rezidive nach Orbitotomien entstanden, nachdem, infolge der geringen Übersichtsmöglichkeit des Operationsfeldes, die Geschwulst — meist ein einfaches Haemangiom — nicht vollständig exstirpiert wurde. Axenfeld beschreibt einen Fall, in dem die orbitale Knochenwandung durch das Haemangiom auseinandergetrieben wurde und in einem Falle Birch-Hirschfelds und Shapiros wurde röntgenologisch eine bedeutende Erweiterung der Augenhöhle durch die im Säuglingsalter bereits beträchtlich gewesene Geschwulst festgestellt.

Die Prognose bei nichtbehandelten Fällen ist, wie wir gesehen haben, infolge der Benignität der Geschwulst quad vitam günstig, jedoch für die Funktion des Auges bedenklich.

Hingegen ist die Prognose bei den behandelten Fällen, besonders bei der operativen Therapie und in diesem Rahmen vornehmlich bei der Kroenleinschen Resektion, durchaus günstig. In den vielen Fällen von Birch-Hirschfeld war überall ein glatter Heilungsverlauf zu verzeichnen. Zumal wenn die Therapie früh eingreift, dann, wenn noch keine bedeutsamen Störungen der vorher beschriebenen Art vorhanden sind, ist die Heilung gewährleistet. Nach der Operation geht der Exophthalmus zurück, etwaige Hyperämie und Schwellung der Papille verschwinden, die Störungen der Motilität, sofern sie überhaupt da waren, sind meist behoben, und die Sehschärfe erreicht durchweg wieder die Norm. In allen Fällen, in denen ein geringerer Exophthalmus auch nach der Operation bleibt, in denen später noch Motilitätsstörungen und ein geringerer Visus vorhanden sind, braucht man nicht an Rezidive zu denken, sondern diese Störungen sind wohl durch die lange bestandene Raumbeengung zu erklären. Daß einzelne Fälle ohne Behandlung zurückgingen, ist wohl so zu verstehen, daß der Tumor entweder keine echte Gefäßgeschwulst war, vielleicht lediglich ein Haematom, oder aber dadurch, daß eine Thrombosierung und Verödung der Gefäße des Haemangioms spontan eintrat oder dadurch, daß eine fibröse Umwandlung zustande kam. Ein neuerer Fall der Literatur von Ring soll allerdings nach dreimaliger Operation ein ausgesprochenes Rezidiv gezeigt haben. Allerdings scheint mir hier der Fibromcharakter der Geschwulst im Vordergrund gestanden zu haben (Angiofibrom oder fibrös entartetes Haemangiom).

Manches über die pathologisch-anatomischen Verhältnisse des Haemangioms hat bereits vorher bei der Besprechung der Pathogenese und der Definition und Differenzierung der Geschwulstart Erwähnung gefunden.

Wenn wir zwar streng unterscheiden zwischen dem einfachen oder plexiformen Haemangiom, der Telangiektasie, die aus verlängerten und erweiterten Kapillaren besteht und dem kavernösen Haemangiom, dem Kavernom, das aus einer Kapsel, einem Netzwerk von Bindegewebssepten und blutgefüllten Hohlräumen besteht, so ist doch ein Übergang der ersten Geschwulstform in die zweite nicht nur möglich, wie Birch-Hirschfeld annimmt, sondern nach Lagrange tatsächlich vorhanden, wie wir an früheren Stellen einsehen mußten. Ich möchte mich der Auffassung Lagranges auch darin anschließen, daß genetisch zwei Stadien zu unterscheiden sind. Das erste beginnt mit der Verlängerung und Erweiterung schon vorhandener Kapillaren und schließt noch die Bildung neuer Kapillaren und deren Ektasie in sich. Mit Abschluß dieser Phase ist das einfache Haemangiom erreicht. Nun kann sich das zweite Stadium anschließen, bestehend in der Bildung des kavernösen Gewebes, infolge von Ruptur und Resorption von Gefäßwänden, sowie das Entstehen der bindegewebigen Kapsel und der Septen. Wenn es also zur Ausbildung eines kavernösen Haemangioms kommt, so entsteht dies wohl aus dem einfachen, womit nicht gesagt sein soll, daß jedes einfache Haemangiom sich mit der Zeit notwendig in ein kavernöses umwandeln müßte.

Das diffuse oder verstrichene Haemangiom entbehrt der Kapsel, bei ihm greifen die Kavernen ohne scharfe Grenze in das Nachbargewebe über. Es ist gewissermaßen das dritte Stadium der Haemangiomatose und bietet bei Operationen infolge seines unbegrenzten Wachstums und der oft beträchtlichen Blutungen besonders große Schwierigkeiten.

Die anatomischen Verhältnisse der Orbita, die in ihrem Blutreichtum große Ähnlichkeit mit anderen Organen, z. B. der Milz, der Leber, sowie dem Knochenmark zeigt, in denen auch oft Haemangiome vorkommen, lassen die Annahme sehr glaubhaft erscheinen, daß das Haemangiom durch Ektasie eng nebeneinanderliegender Kapillaren und Venen entsteht, dabei ist es schwer zu entscheiden, ob die primäre Veränderung von der Wand der Gefäße oder von dem Nachbargewebe ausgeht. Vielleicht ist dem perivasculären Nachbargewebe nach Birch-Hirschfeld die größere Bedeutung zuzumessen; denn diese Ansicht wird durch die anatomischen Verhältnisse in der Orbita unterstützt. Man kann sich denken, daß durch die Erweiterung der Kapillaren und kleinsten Venen das umgebende Fettgewebe allmählich resorbiert wird und daß sich so die ektatischen Elemente berühren.

Hier ist wohl auch ein Fall von Velhagen zu erwähnen, in dem die histologische Untersuchung in jedem Gesichtsfeld „kleinere oder größere Nester von Fettzellen" ergab, die „zwischen die Kapillaren eingestreut" waren, „ohne, daß sie einen Zusammenhang mit dem die Geschwulst in Lappen teilenden stärkeren Bindegewebszügen erkennen ließen". Auch Vossius berichtet in seinem Lehrbuch über drei solcher Fälle von Stoll. Bruner-Cleveland veröffentlichte einen Fall, in dem das fibröse Trennungsgewebe Sitz teilweiser myxomatöser Degeneration war.

Die kongenitale Genese und die Ablehnung eines Traumas als Ursache haben bereits Berücksichtigung gefunden.

Die Kapsel des kavernösen Haemangioms kann von verschiedener Stärke sein, wovon die Schwierigkeit bei der operativen Behandlung natürlich abhängig ist. Sehr oft ist sie durchsichtig und läßt den Blutinhalt durchscheinen. Die Farbe ist als rot, purpur, blaurot, violett und braunrot (Shapiro) beschrieben. Die Kapsel setzt sich vorwiegend aus Bindegewebe in konzentrischen Schichten zusammen, weist einzelne elastische Fasern auf und besteht an der Innenfläche aus einem verschieden stark entwickelten Granulationsgewebe. Die Struktur der mit der Kapsel in Verbindung stehenden Septen ist die gleiche. Wie Taylor, Campart, Birch-Hirschfeld u. a. bewiesen, finden sich darin auch mitunter Blutpigment und verstreute Lymphfollikel. Von diesen Lymphfollikeln ging Birch-Hirschfeld aus, als er bewies, daß der bisherige Glauben, die Orbita habe kein Lymphsystem, ein Irrtum war, daß sich vielmehr „ein System von Lymphspalten nachweisen läßt". Birch-Hirschfeld hält diese Lymphfollikel, die beim Haemangiom oft gefunden werden, nicht für Keimversprengungen, sondern für Reaktionsprodukte des orbitalen Gewebes, und zwar beweisen sie nach ihm wohl keine Entzündung, wie Braunschweig behauptet, sondern sie können vielmehr auch bei Tumoren, speziell beim Haemangiom, nachweisbar sein. Wie schon von Virchow bewies, werden die Alveolen, die das Blut enthalten, oft durch einschichtiges Endothel ausgekleidet, das infolge späterer Veränderungen teilweise unterbrochen ist, wie es schon Brincken und Knapp beschrieben. In einzelnen Fällen sollen auch glatte Muskelfasern in den Wänden gefunden worden sein. In den Hohlräumen finden sich massenhaft Erythrozyten und in unverhältnismäßig geringer Anzahl auch Leukozyten. Thrombosen, sogar mit kalkiger Degeneration (ein Fall von Story), werden nur selten beobachtet. Ein Fall von hyaliner Degeneration ist durch Török, und ein weiterer, mit teilweiser hyaliner, teilweiser fibröser Degeneration durch Shapiro bekannt geworden.

Panas berichtet von einem Patienten, bei dem in der Orbita ein Haemangiom bestand, das während einer Typhuserkrankung

plötzlich zur Phlegmone führte und bei der Sektion Typhusbazillen enthielt.

Nach der 1923 veröffentlichten Arbeit von Di Marzio zeigt das Bild des in den Lakunen befindlichen Blutes in allen Fällen eine Vermehrung der eosinophilen und basophilen Leukozyten, von unreifen Jugendformen sowie von Plasmazellen. In dieser Veränderung des Blutbildes, der auch das fließende Blut entsprechen soll, erblickt Di Marzio den Grund für die Entstehung des kavernösen Haemangioms aus einem Naevus vasculosus. Als Weiterentwicklungsform des Kavernoms betrachtet er das Fibroangiom.

Begle beschreibt, daß in vielen Haemangiomen freies Blutpigment zu finden sei; auch Di Marzio berichtet, daß nach Thrombenbildung und Gefäßsklerose zerstörte Erythrozyten zu sehen seien.

Nach den sehr genauen neueren Untersuchungen von Castello entstammt das Blut dem Kreislauf und wird nicht an Ort und Stelle durch etwaiges myeloisches oder lymphoides Gewebe gebildet.

Nunmehr lasse ich

die drei Fälle

der Gießener Universitäts-Augenklinik

folgen, die in mancherlei Hinsicht interessant sind.

Der erste Fall

betrifft Franz B., 3 Jahre alt, 1927 in Behandlung der Klinik (Krankengeschichte 225/27).

Die Familienanamnese ergibt nichts Besonderes. Nach der auf Grund von Angaben der Eltern aufgenommenen Anamnese war Patient ein Siebenmonatskind. Er soll nie ernstlich krank gewesen sein.

Als das Kind ½ Jahr alt war, fiel den Angehörigen schon auf, daß das linke Auge „größer als das rechte" war. Seit sechs Wochen bemerkten die Eltern auch Vortreibung des linken Augapfels. Seit 5 Tagen soll die Auftreibung besonders zugenommen haben. Der Hausarzt stellte Geschwulst in der Augenhöhle fest und empfahl operative Entfernung in der Klinik. Daraufhin Aufnahme.

Status praesens: Rechtes Auge: Brechende Medien und Fundus normal.

Linkes Auge: Augapfel stark nach vorn vorgetrieben.

Das Exophthalmometer zeigt links 7 mm Differenz gegen rechts.

Die Bewegungen des linken Augapfels sind nach allen Seiten etwas beschränkt, besonders nach oben.

Bei der Palpation hat man manchmal unter dem oberen Orbitalrand das Gefühl einer gewissen Resistenz. Mit Sicherheit ist ein Tumor nicht fühlbar.

Die Palpation verursacht keine Schmerzen.

Temperatur nicht erhöht.

Untersuchung der Nebenhöhlen: Das Röntgenbild zeigt scharfe Zeichnung beider Kieferhöhlen und Siebbeine. Es besteht also kein Anhalt für ein Übergreifen des Tumors auf die Nebenhöhlen.

Wassermann-Reaktion negativ.

Operation: In Äther-Chloroform-Narkose Eröffnung der linken Orbita durch Zurückklappen des temporalen, losgemeißelten Knochenlappens nach Kroenlein. Danach ist schwammig-weicher Tumor palpabel, der dem Bulbus oben flach aufsitzt und über dem Bulbus verschieblich ist. Nach weiterem Freimachen der Orbita wölbt sich ein dunkel gefärbter cystischer Tumor vor, der gut abgekapselt ist und sich leicht herauspräparieren läßt. Nach Eröffnung der Cyste entleert sich schwarzgefärbtes Blut. Danach Protrusio bulbi verschwunden. In der unteren Orbitalhälfte keine Spur eines Tumors zu palpieren. Tampon in die Orbita. Situationsnähte. Verband.

Komplikationsloser Operationsverlauf.

Keine Infektion, Temperatur normal.

Glatter Heilverlauf.

Nach 9 Tagen kein Exophthalmus mehr.

20 Tage post op.: Scheinbar Wiederauftreten eines leichten Exophthalmus links. Fundus o. B.

24 Tage post op.: Exophthalmometer zeigt 2 mm Differenz gegenüber rechts. Entlassung.

40 Tage post op. und 70 Tage post op.: Allgemeinbefinden sehr gut. Exophthalmus links 1—2 mm. Linker Bulbus vollkommen normal. Keine Spur von Atrophia nervi optici. Visus auf beiden Augen (nach Bildertafeln geprüft) gleichgut.

Mikroskopische Diagnose: Haemangiom.

Nachtrag: Nach 3 Jahren (auf Grund schriftlichen Berichtes) keine Störung der Sehschärfe. Exophthalmus unverändert.

In Beurteilung

des Falles möchte ich folgendes hervorheben: Es ist interessant, daß schon den Eltern bei dem halbjährigen Knaben eine „Vergrößerung des linken Augapfels“ auffiel. Die angebliche „Vergrößerung des Augapfels“ ist zweifellos ein laienhafter Ausdruck für die damals schon bestehende Protrusio bulbi. Der größere Umfang der von den Lidern begrenzten Kugelkappe des linken Bulbus, bedingt durch Raumbeschränkung in der Orbita durch

den Tumor, ließ die Eltern auf eine entsprechende Umfangvergrößerung des ganzen Bulbus schließen.

Sechs Wochen vor der Klinikaufnahme wurde den Eltern mehr Klarheit über die tatsächlichen Verhältnisse: Sie fanden jetzt auch eine „Auftreibung" (gemeint ist wohl: Vortreibung).

Fünf Tage vor der Überführung in die Klinik fiel den Eltern auf, daß die Vortreibung unverhältnismäßig stark zunahm. Wir sehen also anfangs ein langsames, stetiges Wachstum des zweifellos kongenital vorhandenen Tumors und dann plötzlich eine relativ beschleunigte Volumenszunahme.

In der hiesigen Klinik wurde ein Exophthalmus des linken Auges von 7 mm konstatiert.

Es bestand eine Bewegungsbeschränkung nach allen Seiten, die durch die Größe des Tumors und die dadurch bedingte Raumbeschränkung in der Orbita, welch letztere sich auch in dem starken Exophthalmus ausprägte, verständlich wird.

Wenn zwar auch nicht mit ganzer Sicherheit, so wurde doch schon bei der Aufnahmeuntersuchung mit großer Wahrscheinlichkeit eine „gewisse Resistenz unter dem oberen Orbitalrand" palpatorisch diagnostiziert.

Das Fehlen des Spontan- und Druckschmerzes ist charakteristisch.

Das Fehlen von Hintergrundsveränderungen spricht für die langsame Entwicklung des Tumors, der erst in der allerletzten Zeit ein stärkeres progressives Wachstum zeigte.

Der negative Befund der röntgenologisch untersuchten Nebenhöhlen sprach für die Benignität der schon 2½ Jahre bemerkten Geschwulst.

So war denn auch der Operationserfolg, zumal die Kroenleinsche Resektion vorgenommen wurde, ein sehr guter. Erleichtert wurde die Operation durch die gute Abkapselung des Tumors.

Sofort post operationem war die Protrusio bulbi verschwunden. Ein glatter Heilungsverlauf folgte, und nach 9 Tagen war ein Exophthalmus nicht mehr meßbar.

Nun schließt sich dem guten Erfolg eine Erscheinung an, von der ich den Eindruck gewonnen habe, daß sie charakteristisch nach Haemangiom-Operationen ist: Allmählich — einige Wochen post op. — beginnt eine ganz langsame, aber stetige Protrusio, die im allgemeinen bei einem Exophthalmus von 2 mm konstant bleibt.

Nach 40 und 70 Tagen wurde der gleiche Befund eines Exophthalmus von 1—2 mm erhoben und besteht nach 3 Jahren bei gutem Sehvermögen weiter, wie ich auf briefliche Anfrage feststellte.

Ungeachtet dieses, ich möchte sagen charakteristischen Exophthalmus nach Haemangiom-Operationen ist der Erfolg der Therapie nach Kroenlein in diesem Fall ein hervorragender gewesen (vgl. Bild 1 und 2 am Ende der Arbeit).

Der zweite Fall

betrifft Emmy Sch., 12 Jahre alt, 1927 in Behandlung der Klinik (Krankengeschichte 1222/27).

Die Familienanamnese ist ohne Besonderheiten.

Die Anamnese (nach Angaben der Eltern) ergibt, daß Patientin Masern, Mumps, sonst keine wesentlichen Krankheiten durchgemacht hat.

Das rechte Auge soll „schon immer" etwas vorgestanden haben. Diese Auftreibung soll aber in letzter Zeit besonders zugenommen haben; deshalb kam Patientin zur Klinik.

Status praesens: Das Gesicht ist asymmetrisch, die rechte Hälfte ist breiter und vorgetrieben. Die rechte Lidspalte steht deutlich tiefer als die linke. Das Exophthalmometer zeigt 4 mm Vortreibung des rechten Augapfels.

Lider o. B., Cornea klar, Vorderkammer tief. Kammerwasser klar. Iris nicht gereizt. Brechende Medien klar.

Fundus o. B.

Das linke Auge ist ohne jeden krankhaften Befund.

Beim Blick geradeaus steht das rechte Auge in Schielstellung nach außen.

Keine Beweglichkeitshemmungen.

6 Tage später: Vortreibung 4 mm rechts, konstant.

Bei sorgfältiger Abtastung ist neben dem oberen Orbitalrand nasal eine weiche Geschwulst palpabel, die gegen den Bulbus verschieblich ist.

Untersuchung der Nebenhöhlen: Röntgenbild o. B., keine Komplikationen. Gesichtsfelder: normal. Visus: links: $^5/_4$, rechts: — 8,0 kombiniert — 3,0 cyl. ax 0 = $^2/_{20}$ partiell.

Operation: Orbitotomie am oberen inneren Orbitalrand. Nach Durchschneiden der Fascie wölbt sich ein dunkelgrünlich bis schwarz gefärbter Tumor von Walnußgröße vor, der freigelegt und vorgezogen wird. Beim Herausschneiden entleert sich aus einer kleinen Schnittwunde dunkelrotes bis schwarzes Blut. Jedoch wird der Tumor in toto entfernt (vgl. Bild 3).

Offenbar Haemangiom.

Naht der Hautwunde, Verband.

Reaktionsloser Heilungsverlauf.

10 Tage post op.: Lidhebung noch erschwert. Bulbus erheblich zurückgegangen.

11 Tage post op.: Entlassen in ambulante Behandlung.

27 Tage post op.: Lidhebung wieder frei. Bulbus o. B. Mit Exophthalmometer keine Protrusio mehr nachweisbar. Leichter Strabismus divergenz. Visus: links: $^{6}/_{5}$, rechts: — 8,0 komb. — 2 cyl. ax 0 = $^{2}/_{15}$.

7 Monate post op.: Exophthalmus rechts 2 mm. Keine Tumorblutung zu konstatieren. Fundus bds. o. B.

14 Monate post op.: Keine Spur von Tumor mehr. Exophthalmus rechts 1—2 mm.

Sektionsbefund: I. Sektionsbefund der Augenklinik: Länge des Tumors 2,5 cm, Höhe 1,5 cm, Breite 2 cm.

Auf dem Durchschnitt eine durch zahllose Septen in viele, größtenteils mit Blut angefüllte Hohlräume geteilte Geschwulst. Einige dieser Hohlräume sind mit kompakten, weißlich-gelben auf dem Durchschnitt glitzernden Massen angefüllt. Unter dem Miskroskop finden sich gelbliche, scheinbar amorphe Massen, zwischen denen hier und da Kristalle eingelagert sind. Vgl. Bild 4.

II. Sektionsbefund des pathologischen Institutes: Bei der mikroskopischen Untersuchung finden sich unregelmäßig weite Bluträume, die sich in Bindegewebe und Fettgewebe ausbreiten. An zahlreichen Stellen sind außerdem lymphoide Gewebspartien mit follikulärer Anordnung und zum Teil deutliche Keimzentren nachzuweisen. Bösartige Wucherungen sind nicht zu sehen. Mikroskopische Diagnose: „Kavernöses Haemangiom mit lymphoiden Follikelbildungen im Zwischengewebe."

Nachuntersuchung nach 3 Jahren: Linkes Auge: $^{5}/_{4}$ N 1, rechtes Auge: Visus nat. $^{2}/_{35}$. Rechts myop. Astigmatismus von 3 Dy. ax 100°. Rechts Strabismus divergens mit einem Schielwinkel von 5°. Auf dem rechten Auge befindet sich eine Macula der Cornea in Gestalt einer Eier-Uhr von außen oben nach unten innen verlaufend. Patientin gibt an, öfters Doppelbilder zu haben. Beim Blick nach unten außen rechts und links werden gekreuzte Doppelbilder angegeben, die durch Muskelläsion nicht erklärt werden.

Augenbewegung nach allen Seiten frei.

Der rechte Augapfel steht wesentlich tiefer als der linke, derart, daß der Mittelpunkt der rechten Pupille mit dem unteren linken Limbus gleichhoch steht. Exophthalmus rechts 2 mm.

Beurteilung:

Auch in dem zweiten Fall der Gießener Universitäts-Augenklinik beweist das „schon immer dagewesene Vorstehen" des betroffenen Auges bei dem 12 jährigen Mädchen die Richtigkeit der Virchowschen Lehre von der kongenitalen Ätiologie des Haemangioms.

Auch hier folgt einem jahrelangen, allmählichen Wachstum „plötzlich, in letzter Zeit" eine auffallende Beschleunigung.

Die Asymmetrie des Gesichtes, bestehend in Verbreiterung und Vortreibung der rechten Hälfte, läßt mich — in Berücksichtigung der Virchowschen Lehre von der Ätiologie — an eine kongenitale Mißbildung denken. Ich hatte selbst Gelegenheit, bei der Nachuntersuchung 3 Jahre post op. das damals vor der Schulentlassung stehende Mädchen kennen zu lernen und fand eine geistige und körperliche Mißentwicklung, die sich bezüglich des Gesichtes vor allem in einer tieferen Anlage des rechten Auges, speziell der rechten Lidspalte, ausprägte.

Das rechte Auge stand bei der Aufnahme der Patientin in Schielstellung nach außen, der Exophthalmus betrug rechts 4 mm.

Beweglichkeitshemmungen waren trotz der langen Zeit, die seit den ersten Symptomen bis zur augenärztlichen Untersuchung verging, nicht vorhanden. Während Gesichtsfelder und Fundus normal waren, bestand rechts ein Astigmatismus von — 3 Dy ax 0°.

Die Operation durch Orbitotomie förderte einen Tumor an der Stelle zutage, wo man ihn schon bei der Aufnahmeuntersuchung durch Palpation vermutet hatte.

Trotzdem aus einer Schnittwunde des Tumors sich reichlich, offenbar venöses Blut entleerte, konnte die Operation zu Ende geführt werden. Auch diese Operation ergab einen vollen Erfolg.

27 Tage post op. kein Exophthalmus mehr vorhanden.

Wiewohl nach 7 Monaten keine Spur von Tumor mehr nachweisbar war, trat der charakteristische postoperative Exophthalmus von ca. 2 mm auf, den ich nach zwei Jahren noch konstant in gleicher Stärke vorfand.

Bei dem pathologisch-anatomischen Befund ist die Follikelbildung, die schon Birch-Hirschfeld beim Kavernom als nicht selten beschreibt, interessant.

Neben dem Strabismus divergens mit einem Schielwinkel des rechten Auges von 5° fand ich bei der Nachuntersuchung 2 Jahre post op. die Angabe von Doppelbildern, die angeblich vorher nicht vorhanden waren und auch in der Krankengeschichte keine Erwähnung gefunden haben. Jedoch waren die Angaben der etwas debilen Patientin sehr wenig folgerichtig und überzeugend, so daß ich sie nicht allzu hoch bewerte, zumal sie durch Muskelläsion nicht zu erklären sind. Die Augenbewegungen waren nach allen Seiten hin frei.

Der dritte Fall

betrifft Rudolf K., 16 Jahre alt, 1929 in Behandlung der Klinik (Krankengeschichte 1159/29).

Die Familienanamnese ist ohne Besonderheiten.

Anamnese: Patient gibt an, er sei nie ernstlich krank gewesen. Aus Erzählungen der Eltern habe er erfahren,

daß über dem rechten Auge „schon immer eine Schwellung" bestand. Diese sei bis vor 2 Jahren unverändert geblieben. Dann habe sie zugenommen. Zuweilen habe er nach innen geschielt. Seit 4 Wochen „besonders starke Zunahme der Schwellung". Auf Grund einer Röntgenaufnahme ordnete der prakt. Arzt Kliniküberweisung an.

Status: Keine Sehbeschwerden, keine Doppelbilder. Auffallende Schwellung des rechten Oberlides ohne entzündliche Rötung.

Der rechte Bulbus steht tiefer als der linke und ist leicht prominent.

Exophthalmus (nach Hertel) 2 mm rechts. Visus: rechts $^{6}/_{5}$, links $^{6}/_{4}$.

Beim Abtasten nasal oben unter dem rechten Orbitaldach eine weiche Prominenz fühlbar, auch temporal ähnliche weiche, tumorartige Prominenz palpabel.

Auf Druck keine Schmerzen.

Beweglichkeit beider Augen nicht nachweislich beschränkt. Bulbus bds. äußerlich und innerlich ohne pathologischen Befund.

Untersuchung in der Ohrenklinik: Verdacht auf Mucocele vom Siebbein aus rechts. Wassermann-Reaktion negativ.

Verlegung in die Ohrenklinik.

Dort Operation in Lokalanästhesie:

Hautschnitt entlang dem inneren Orbitalrand. Kein vom Siebbein ausgehender Tumor vorhanden. Laterale Nasenwand und mediale Orbitalwand vollständig glatt. Vom Fettgewebe der Orbita Probeexcission. Nähte.

4 Tage nach dieser Operation starkes Ödem des Oberlides. Pralles Hyposphagma. 5 Tage post op. in die Augenklinik zurückverlegt, mit der Ordo: „Tamponade der in der Tiefe blutenden Wunde."

Im Laufe der nächsten Tage gehen Schwellung und Hyposphagma zurück. Lidspalte kann spontan wieder geöffnet werden.

Nun klagt Patient über Doppelbilder. Bulbus nach allen Seiten beweglich. Fundus o. B.

Jetzt ist hinter einem weichen Ödem innen oben eine derbe Resistenz fühlbar.

Visus $^{5}/_{5}$ N 1.

Gesichtsfeld bds. o. B.

2 Monate nach der Operation der Ohrenklinik: Gekreuzte Doppelbilder beim Blick nach rechts außen, sonst werden keine Doppelbilder mehr angegeben.

$2^{1}/_{2}$ Monate nach der Operation: Rechter Bulbus steht tiefer als der linke und zeigt einen Exophthalmus von 2 mm.

4 Monate nach der Operation: Neuaufnahme, da die Schwellung stärker ist, sonst status idem.

Operation: In Äthernarkose ein 4 cm langer etwas schräger Schnitt (etwa von der Grenze des nasalen und mittleren Drittels der Augenbraue nach unten innen). Es handelt sich um eine weiche, zum Teil fibröse Gefäßgeschwulst, die wegen sehr starker Blutung nur zum Teil entfernt werden kann. Hautnaht.

Ein Tag post op.: Starkes Haematom des Oberlides mit Pulsation, sowie starkes Hyposphagma.

10 Tage post op.: Schwellung wesentlich zurückgegangen, desgleichen Haematom und Pulsation.

25 Tage post op.: Wunde vernarbt, Bulbus reizfrei.

Tumor kleiner als vor der Operation, doch steht der rechte Bulbus unverändert tiefer als der linke.

Visus nat. bds. $^5/_5$ N 1.

Brechende Medien und Fundus: o. B.

Doppelbilder wie früher.

Beurteilung.

Auch der dritte Fall des 16jährigen Patienten Rudolf K. ergibt in seiner Anamnese, daß über dem rechten Auge „schon immer eine Schwellung" bestand.

Bis vor 2 Jahren behielt diese konstant die gleiche Stärke, dann trat Zunahme und zuweilen Schielen nach rechts, das früher angeblich nicht vorhanden war, auf; also wir finden bereits Schädigungen durch den stetig wachsenden Tumor.

Auch hier folgte wieder nach jahrelangem langsamen Wachstum plötzlich Beschleunigung: Seit 4 Wochen wurde eine besonders starke Zunahme der Schwellung auffallend. Damals bestanden keine Sehbeschwerden und noch keine Doppelbilder.

Bei der Aufnahme wurde eine Verdrängung des rechten Bulbus nach unten und eine solche nach vorn von 2 mm konstatiert.

Auch hier finden wir die charakteristischen Symptome des Haemangioms: Relativ guter Visus, lange Erhaltung der Beweglichkeit des Bulbus und Schmerzlosigkeit.

Auch in diesem Fall gelang die Palpation, und ließ eine damals noch weiche Resistenz an der Stelle diagnostizieren, wo tatsächlich später bei der Operation der Augenklinik der Tumor festgestellt wurde.

Interessant ist in diesem Fall, daß schon durch die Palpation sowohl nasal oben, unter dem rechten Orbitaldach, als auch temporal eine damals „weiche, tumorartige Prominenz" palpatorisch festgestellt wurde.

Die röntgenologische Untersuchung in der Ohrenklinik, die in diesem Falle angeschlossen wurde, ließ den Verdacht einer Mucocele, ausgehend vom rechten Siebbein, aufkommen.

Die dort erfolgte Operation bestätigte jedoch diese Vermutung nicht.

Nach der dort vorgenommenen Orbitotomie stellte sich zunächst eine ziemlich starke Blutung in der Tiefe ein. Nun klagt Patient über Doppelbilder und — in die Augenklinik zurückverlegt — ist hinter einem weichen Ödem nunmehr eine derbe Konsistenz fühlbar.

Der Visus des kranken Auges beträgt $^5/_5$ und Nieden I.

Der Exophthalmus von 2 mm rechts, sowie die leichte Verdrängung des rechten Bulbus nach unten bleiben konstant.

Patient wird auf Wunsch entlassen, kommt aber nach vier Monaten zur Neuaufnahme und Operation in die Augenklinik, da die Schwellung stärker wurde.

Die Operation durch Orbitotomie ergab eine teilweise fibröse Gefäßgeschwulst, die wegen sehr starker Blutung nur partiell entfernt werden konnte.

Nach Tagen noch stärkere Blutungen im Operationsgebiet und pulsierendes Haematom, das m. E. keinen Beweis für einen arteriellen Charakter des Tumors bildet, sondern für Beschädigung arterieller Gefäße bei der Operation spricht.

In diesem Falle hat die außerordentlich starke Blutung einen vollen Erfolg verhindert, wiewohl eine deutliche Verminderung des Tumors sich symptomatologisch ausprägte.

Eine pathologisch-anatomische Untersuchung des Operationsobjekts war im Institut nicht möglich.

Nach dem Operationsbericht und dem palpatorischen Befund vor der Operation glaube ich dieses Haemangiom für ein diffuses halten zu dürfen, zumal diese Art der Gefäßgeschwülste infolge des Mangels an einer Kapsel und infolge ihres Übergreifens in das Nachbargewebe bei der Operation große Schwierigkeiten durch unübersehbare Blutungen zu machen pflegt.

Zusammenfassende Beurteilung der drei Fälle der Gießener Universitäts-Augenklinik:

Diese drei Fälle zeigen die charakteristischen Symptome des Haemangioms der Orbita, vor allem den typischen Sitz, den mehr oder weniger starken Exophthalmus, die gewöhnlich weiche Konsistenz, die lange bestehenbleibende Beweglichkeit des Bulbus, die Schmerzlosigkeit und das Fehlen von Pulsation.

Während die beiden ersten Fälle die häufigste Form des Haemangioms, das Kavernom, darstellen, ist der letzte Fall bedeutungsvoll, weil er m. E. das verhältnismäßig seltene diffuse Haemangiom darbietet, das ich als drittes Stadium der Haemangiomatose aufzufassen geneigt bin.

Bemerkenswert ist ferner das Bestehen der ersten Symptome von frühester Kindheit an, was unbedingt für die kongenitale Ätiologie spricht, die im zweiten Fall besonders deutlich wird.

Hervorheben möchte ich noch das langsame, stetige Wachstum der Geschwulst über Jahre hinaus, was für die Benignität des Tumors spricht und dann plötzlich die Beschleunigung des Wachstums, wie sie in allen drei Fällen deutlich geworden ist.

Beachtenswert ist vor allem der gute Heilerfolg im ersten und zweiten Fall und die Schwierigkeit der operativen Behandlung des diffusen Haemangioms im letzten Fall.

Interessant ist fernerhin, daß im zweiten Falle pathologisch-anatomisch Lymphfollikel gefunden wurden und daß im letzten Fall, wie die Untersuchung der Klinik ergab, eine teilweise fibröse Entartung stattgefunden hatte.

Erwähnenswert ist, daß in allen drei Fällen die Palpation des Tumors vor der Operation gelang.

Ganz besonders beachtenswert erscheint mir der erst Wochen nach der Operation eintretende geringe, konstant bleibende Exophthalmus, den ich in den meisten Fällen der Literatur angegeben fand und den ich nach Haemangiomoperationen zwar vielleicht nicht als physiologisch, doch zumindest als charakteristisch bezeichnen möchte.

In diesem Sinne glaube ich außer der literarischen Zusammenstellung und Gegenüberstellung, durch den Bericht von drei Fällen der Gießener Universitäts-Augenklinik und ihrer Bewertung einen Beitrag zur Kenntnis von den Haemangiomen der Orbita gegeben zu haben.

Es ist mir ein Bedürfnis, meinem Referenten Herrn Professor Dr. Jess für die gütige Überlassung der Arbeit, der Bilder und für die freundliche Unterstützung bei Abfassung der Arbeit verbindlichst zu danken.

Erklärung der Bilder.

Bild 1

zeigt den ausgesprochenen Exophthalmus des dreijährigen Franz B. (mein erster Fall) vor der Operation nach Kroenlein.

Bild 2

zeigt den gleichen Patienten unmittelbar nach der Abheilung.

Bild 3

ist ein Lichtbild des bei der zwölfjährigen Emmy Sch. exstirpierten Tumors. Der hier durchschnittene und aufgeklappte Tumor war 2,5 cm lang, 1,5 cm hoch und 2 cm breit, wobei zu berücksichtigen ist, daß sich aus der Geschwulst aus einer kleinen Schnittwunde bei der Operation ziemlich reichlich Blut entleerte. Das Bild zeigt in anschaulicher Weise die Kapsel, die Septen und die Lakunen des Kavernoms.

Bild 4

ist eine Übersichtsaufnahme eines mikroskopischen Präparates und betrifft den Tumor, der makroskopisch in Bild 3 aufgenommen ist. Man sieht deutlich die Septen, in deren Wandung zahlreiche Gefäßdurchschnitte (Kapillaren) sichtbar sind, sowie die verschieden großen, zum Teil blutgefüllten Lakunen.

Anmerkung: Diese Bilder, die ich der Güte von Herrn Prof. Dr. Jess verdanke, wurden von diesem auf der Hess. und Hess.-Nass. Augenärztetagung am 2. 11. 1930 in Frankfurt a. M. demonstriert.

Bild 1.

Bild 2.

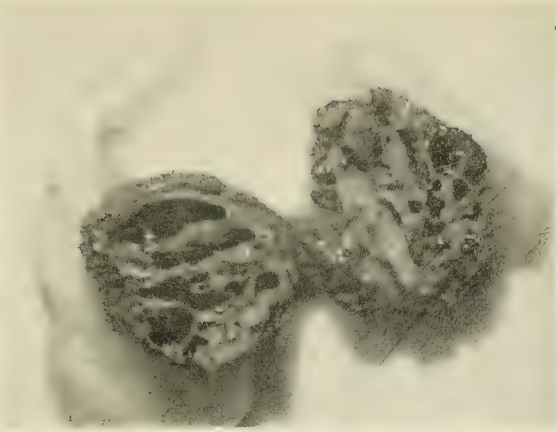

Bild 3.

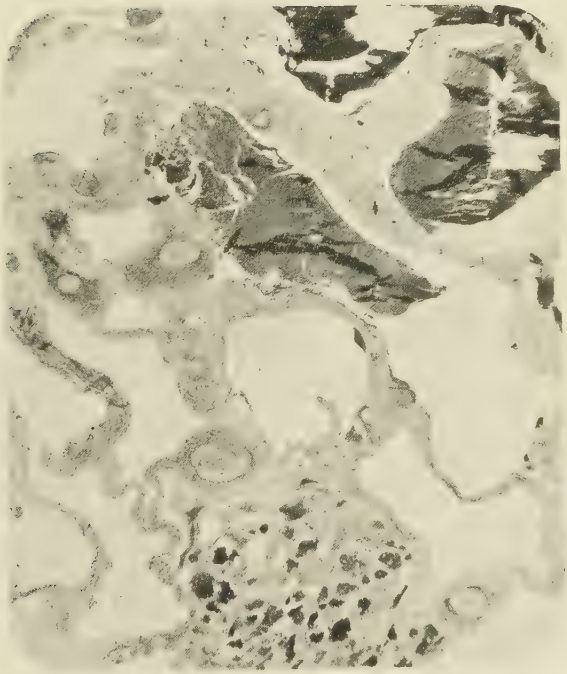

Bild 4.

Literatur.

(Die Reihenfolge ist chronologisch.)

v. Virchow, Die krankhaften Geschwülste, III. Bd., 1. Hälfte. Verlag Hirschwald, Berlin 1863.

Berlin, Graefe-Saemisch, Handbuch der gesamten Augenheilkunde, I. Aufl., Kap. 11, S. 696, „Die Tumoren der Augenhöhle".

Sattler, Graefe-Saemisch, Handbuch der gesamten Augenheilkunde, I. Aufl., 6. Bd., 2. T., S. 745.

Knapp, New York med. Journ. 1883, Nr. 38, „Aneurismal tumor of the orbit".

Panas, Frz. Arch. d'opht. 1883, p. 1, „Apropos de deux nouvelles observations d'angiomes caverneux de l'orbite".

Ahrens, Klin. Monatsbl. f. Augenheilk. 1889, S. 460, „Ein neuer Fall von Tumor cavernosus orbitae".

Panas, Progres med. Nr. 14, 1891, p. 279, „Angiomes encapsules ... de l'orbite dans le cours de la fièvre typhoide".

Knapp, Arch. f. Augenheilk. XXXII, 1896, S. 271, „Ein Fall von kavernösem Angiom in der Tiefe der Augenhöhle ....".

Neese, Arch. f. Augenheilk. XXXV, 1897, S. 9, „Ein Fall von Angioma orbitae fibrosum".

Usher, Arch. f. Augenheilk. 38, 1898 Syst. B., S. 166, „Ein Fall von cavernösem Angiom der Orbita".

Velhagen, Klin. Monatsbl. f. Augenheilk. 1899, VII, „Ein Fall von Angioma lipomatodes am Auge".

Weiss, Münch. med. Wochenschr. 1899, S. 1265, „Exstirpation eines großen retrobulbären Tumors, nach der Kroenleinschen Operationsmethode....".

Knapp, Arch. f. Augenheilk. XLI, 1900, S. 264, „Ein Fall von Orbitalkavernom, entfernt mit Kroenleins Methode ....".

Frogé et Baulai, Frz. Clin. Opht. 1901, S. 194, „Angioma veineux traumatique de l'orbite droit".

Spicer-Holmes, Engl. Opht. Rec. 1901, p. 103, „Naevus of the orbit".

Badal, Clin. Opht. de Bordeaux 1903, Nr. 22, „La transformation fibroise des angiomes de l'orbite".

Ernantène, These de Bordeaux, „De la Transformation anatomique des angiomes de l'orbite".

Segal, Westnik Opht. XX, 1903, Nr. 3 „Ein Fall von Angiofibrom der Orbita".

Axenfeld, Münch. med. Wochenschr. 1904, S. 779, „Diffuses Angiom der Orbita".

Lagrange, Verlag Steinheil, Paris 1904. „Traitis des tumeurs de l'oil".

Menacho, Ref., Klin. Monatsbl. 1904, II, S. 152, „Beitrag zum Studium der Gefäßgeschwülste der Orbita".

Birch-Hirschfeld, Graefe-Saemisch, Handb. d. Augenheilk., IX. Bd., 1. Abtl., Kap. XIII, 1907, „Die Krankheiten der Orbita".

Adam, Zentralbl. f. Augenheilk., 1909, S. 207, „Sarcomatös entartetes Kavernom der Orbita".

Goldberg, Opht. Rec. 1909, S. 252, „Angiosarcoma of the orbit".

Sahrab Khan, These de Lyon 1909, „De l'angiome caverneux de l'orbite".

Klinedienst, Opth. Rec. XIX, 1910, Nr. 1, S. 26, „Varix or an angioma venosum of the orbit, cured by alcohol injections".

Pagenstecher, Berlin. klin. Wochenschr. 1912, S. 2102, „Knabe mit kavern. pulsier. Angiom d. Orbita".
Römer, Dtsch. med. Wochenschr. 1912, Nr. 46, S. 2154, „Kroenleinsche Operation bei kavernösem Angiom der Orbita".
Lagrange, Arch. d'Opht. 1913, 33, p. 721, „De l'angiome caverneux de l'orbite".
Morestin, Rev. de chir. 1914, XXXIV, Nr. 2, p. 137, „Traitements des angiomes diffus ou pulsatiles ...".
Augstein, Monatsbl. f. Augenheilk. 59, 1917, S. 593, „Beiträge zur Kenntnis der diffusen und abgekapselten Angiome der Orbita ....".
Massey, Ref. Zentralbl. f. d. ges. Opht. III, 1920, S. 332, „Behandlung kavernöser Haemangiome durch Elektrolyse".
Di Marzio, Ref. Zentralbl. f. d. ges. Opht. 1923, X. Bd., S. 29, „Kavernöses Angiom der Orbita".
Paton, Ref. Zentralbl. f. d. ges. Opht. 1923, X. Bd., S. 30, „Haemangiom der Orbita".
Beyle, Americ. journ. of opht. 1923, VI, p. 899, „Haemangioma cavernosum of orbit".
Byers, Arch. of opht., 1924, 53, p. 280, „A case of encapsulated angioma of the orbit".
Ring, Americ. journ. of opht., 1924, VII, p. 1946, „Orbital cavernous hemangioma ...".
Vancea, Ref. Zentralbl. 1926, Bd. 15, S. 137, Rumän.: „Betrachtungen über einen Fall von kavernösem Angiom der Orbita".
Shoda, Graefes Arch. f. Opht., Bd. 116, 1926, S. 327, „Tumoren der Orbita".
Truc et Dejean, Frz. Arch. d'opht. 1926, 43, p. 449, „Angiome caverneux de l'orbite".
White, Ref. Zentralbl. 1927, Bd. 17, S. 141, „Kavernöses Angiom der linken Orbita".
Castello, Ref. Zentralbl. 1927, Bd. 17, S. 328, Ital.: „Beitrag zum Studium der orbitalen Angiom".
Parodi, Ref. Zentralbl. 1927, Bd. 17, S. 661, Span.: „Angiom der Orbita".
Cavka, Ref. Zentralbl. 1927, Bd. 18, S. 149, Serbo-kroatisch: „Haemangioma cavernosum orbitae".
Barletta, Annali di Ottamologia e Clinica Oculistica Anno LVI, 1928, p. 510, „Contributo allo studio dell' angioma cavernoso dell' orbita".
D'Andrade, Ann. d'Ocul. 165, 1928, S. 588, „Un cas d'hemangiome caverneux de l'orbite".
Tichvinsky, Ref. Zentralbl. 1928, Bd. 19, S. 120, Russ.: „Über Haemangiome der Orbita".
Luppino, Annali di Ottalmologia e Clinica LVI, 1928, p. 907, „Angioma cavernosa dell' orbita".
Bruner-Cleveland, Americ. Journ. of Opht. 1929, Vol. 12, p. 737, „Cavernous Hemangioma of the orbit".
Shapiro, David, Americ. Journ. of Opht. 1929, Vol. 12, p. 901, „Hemangioma of the orbit".
Solovjev, Russ. Arch. Oftalm 5, 1929, p. 317, „Über diagnostische Methoden zur Erkennung der Augenhöhlentumoren". (Berichtet von Schaack.)
Knapp, Arch. of Opht. 1929, 1, p. 704, „A tumor (cav. ang.) of the orbit".
Jess, Zentralblatt, 22. Bd., 1930, S. 814, „Angiogliomatose der Retina und Angio-Gliom des Rückenmarks".
Birch-Hirschfeld, Kurzes Handbuch der Opht., Verlag Springer, 1930, III. Bd., S. 79, „Das Angiom der Orbita".

Lebenslauf.

Ich, Erich Albert Heinrich Götting, wurde am 17. Juni 1905 als erster Sohn des Preuß. Staatsförsters Karl Götting und seiner Ehefrau Hermine, geb. Hankel, in Rennerod (Kreis Westerburg) geboren. Von Ostern 1911 bis Ostern 1914 besuchte ich die Dorfschule in Rennerod und von Ostern 1914 bis Ostern 1915 die Stadtschule in Bad Ems. Dann trat ich in die Sexta der Realschule Bad Ems ein, wo ich Ostern 1921 die Schlußprüfung (Obersekundareife) bestand. Nun ging ich auf das Realgymasium Betzdorf (Sieg) über, wo ich im Herbst 1924 mein Abiturientenexamen mit Befreiung vom Mündlichen bestand.

Im Winter-Semester 1924 begann ich mein medizinisches Studium an der Hess. Landesuniversität Gießen, wo ich im Wintersemester 1928 mein Physikum bestand. Sodann studierte ich drei Semester an der Medizinischen Akademie in Düsseldorf, kehrte mit dem Wintersemester 1929 nach Gießen zurück und bestand am 10. Februar 1931 das medizinische Staatsexamen mit der Note „gut".